

## Valutazione Morfofunzionale dei riproduttori caprini:

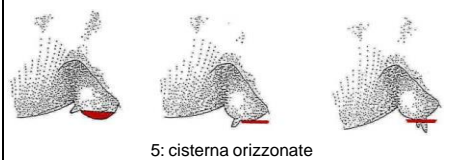\* Valutazione Morfologica Lineare (LG) di 5 Caratteri (5 note elementari su scala da 1 a 9) e 16 Difetti Morfo Genetici

\* Valutazione Funzionale e Benessere (PSRN) 4 Caratteri (2 misure cm, 1 nota elementari su scala da 1 a 9, 1 nota su scala da 0 a 5) e 10 Difetti Morfo Funzionali

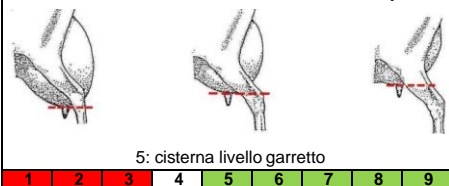
G. Bruni e G. Zanatta - Versione 2 Maggio 2019 modificata

### SCHEDA LG

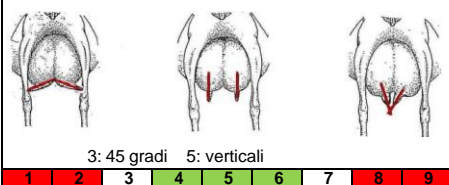
#### MAMMELLA 1 - Profilo



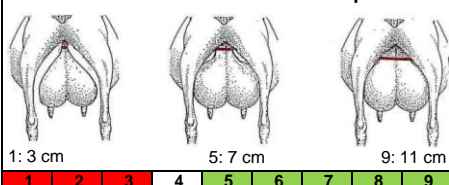
#### MAMMELLA 2 - Posizione impianto



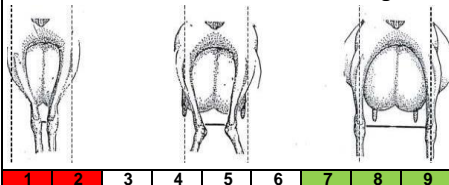
#### CAPEZZOLI 3 - Orientamento



#### MAMMELLA 4 - Attacco posteriore

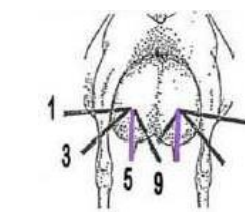
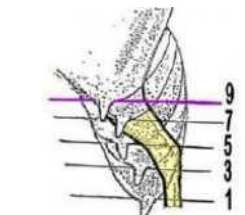
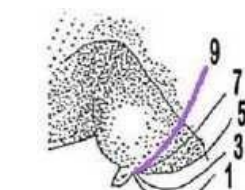


#### APPIOMBI 5 - Distanza garretti



#### DIFETTI MORFO GENETICI (CODICI):

1	Gravi difetti di appiombio
2	Mammella sbilanciata
3	Capezzoli accessori
4	Doppi capezzoli
5	Ernia ombelicale
6	Gravi difetti di dentizione
7	Emafroditismo
8	Criptorchidismo
9	Gravi difetti di cornatura
10	Difetti di mantello (tollerati)
11	Gravi difetti di mantello (non tollerati)
12	Mammella porosa
13	Gravi difetti forma capezzolo
14	Capezzoli strozzati
15	Malformazione capezzoli (maschi)
16	Altri difetti

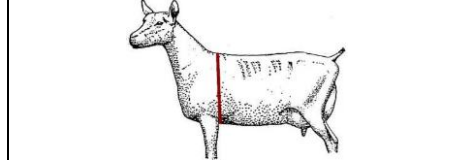


#### NOTE ESPICATIVE:

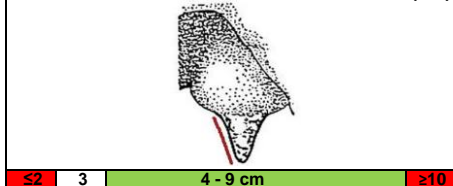
=>	Difetti arti anteriori ("arco" o "x")
=>	Sostituito da Cod. 6-7-8 PSRN
=>	Capezzoli acc. (anche maschi)
=>	Doppi capezzoli o sfinteri
=>	Difetti mandibola (corta o lunga)
=>	Codici tipo genetico
=>	Codici tipo genetico

### SCHEDA PSRN

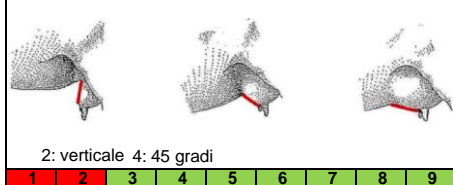
#### CORPO 1 - Circonferenza toracica (cm)




#### CAPEZZOLI 2 - Lunghezza anteriore (cm)



#### MAMMELLA 3 - Attacco anteriore



#### GESTIONE 4 - BCS Lombare



#### DIFETTI MORFO FUNZIONALI (CODICI):

1	Linea Dorsale (insellata)
2	Angolo Groppa (spiovente)
3	Pastorali (che cedono)
4	Apertura Piedi (molto aperti)
5	Pareggio Unghie (mal pareggiate)
6	Mammella Leggermente Sbilanciata (<3cm)
7	Mammella Mediamente Sbilanciata (>3cm)
8	Mammella Fortemente Sbilanciata (1 quarto)
9	Una Ciste (alla base del capezzolo)
10	Più Cisti (alla base del capezzolo)

